Aus der patholog.-anatom. Anstalt der Universität Basel.

ÜBER

HISTOLOGISCHE VERÄNDERUNGEN

IN

SPÄTSTADIEN DER MUSKELTRICHINOSE

INAUGURAL-DISSERTATION

ZUR

ERLANGUNG DER DOKTORWÜRDE

EINER

HOHEN MEDIZINISCHEN FAKULTÄT

DER

UNIVERSITÄT BASEL

VORGELEGT VON

N. OSSIPOW

AUS MOSKAU

MIT 2 TAFELN

Stanford University Library
APR
25
1905

BASEL
BUCHDRUCKEREI WALZ & MIÉVILLE
1903

Aus der pathologisch-anatomischen Anstalt der Universität Basel.
Vorsteher: Prof. Dr. E. KAUFMANN.

Ueber

histologische Veränderungen

in

Spätstadien der Muskeltrichinose.

Von

N. Ossipow
aus Moskau.

Abdruck aus
„Beiträge zur pathologischen Anatomie und zur allgemeinen Pathologie“
herausgegeben von Professor Dr. Ernst Ziegler,
Band XXXIV.

Jena.
Verlag von Gustav Fischer.
1903.

Digitized by the Internet Archive
in 2026

https://archive.org/details/ueberhistologisc0000noss

In der so oft bearbeiteten Trichinenlehre ist die Frage nach dem weiteren Schicksale der eingekapselten Muskeltrichinen nicht ohne Interesse. Erleidet die eingekapselte Muskeltrichine nachträglich irgend welche Veränderungen, so kann das nicht ohne Einfluss auf die umgebenden Gewebe bleiben, und es fragt sich: welcher Art Vorgänge in der Nachbarschaft mit den Veränderungen resp. mit dem Zugrundegehen des Parasiten verbunden sind? Das histologische Studium an Serienschnitten hat uns nun mancherlei genauere Daten zur Beantwortung dieser Frage an die Hand gegeben, welche es gestatteten, die Ansichten, welche über die erwähnte Frage bis jetzt herrschen, an manchen Punkten nicht unwesentlich zu modificiren und zu ergänzen.

Wenn wir die gerade an dem vorliegenden Punkt nicht sehr grosse Literatur kurz Revue passiren lassen, so war KOBELT [1]) der erste, der die späteren Stadien der Muskeltrichinose beobachtete. KOBELT fand einige „Cysten", die nur mit einer Flüssigkeit gefüllt waren und andere, die enthielten: „spiralförmig gelagerte und auch die Gestalt des Thierchens hinsichtlich der Dicke genau nachahmende Krystalle, als ob dasselbe erst verglast und dann in Stücke gebrochen worden wäre." Er erwähnt auch eine Petrification mancher „Cysten". LUSCHKA [2]) beschreibt eine zweite äussere Hülle, die aus Bindegewebe besteht und zahlreiche Gefässe enthält. Er bezeichnet diese Schicht als „eine acci-

[1]) Trichina spiralis, in Deutschland aufgefunden, Froriep's Neue Notizen 1840 Nr. 284 p. 309.

[2]) Zur Naturgeschichte der Trichina spiralis, Zeitschrift f. wissensch. Zoologie Bd. III 1851 p. 69.

dentelle Bildung und das Resultat einer reactiven Thätigkeit des Gewebes, in welchem der Wurm mit der ihm angehörigen Hülle als fremder Körper eine plastische Ausschwitzung hervorrief". Doch hält Luschka diese „plastische Ausschwitzung", die wir jetzt wohl Granulationsgewebe nennen dürfen, für „die Quelle der Ersatzstoffe für die Erhaltung des Thieres". Weiter beschreibt Luschka die Kapseln, die keine Trichine, sondern nur „eine klare, etwas dickliche Flüssigkeit mit kleinen Formelementen oder nur wenigen Elementarkörnchen" enthalten. Auch zerfallene Trichinenbruchstücke beschreibt und bildet Luschka ab. Otto Müller [1]) konnte in Schweinefleisch alle Uebergänge von einer verkalkten Trichine bis zu amorphen in Kapseln eingeschlossenen Kalkbröckeln auffinden. Virchow [2]) nimmt an, daß die Trichinen vor dem Tode ihrer Wohnthiere oder Wohnmenschen sterben können, und dass ihre Leichen im Körper derselben liegen bleiben. Virchow sagt: „Es giebt eine Verkalkung todter Trichinen, eine wahrhafte Versteinerung, welche von der bloßen Verkalkung der Kapseln verschieden ist. Ich habe sie in der neueren Zeit einigemal beim Menschen gesehen und zwar in Fällen, wo die Kapseln ganz oder fast ganz frei von Kalk waren. Die Versteinerung betraf ganz wie bei einem geologischen Petrefact nur den Thierkörper." Bekanntlich war Leuckart [3]) der Meinung, dass der Verkalkungsproceß erst von der Kapsel auf den Wurm übergeht. In seiner Monographie wie in dem Parasitenwerke erwähnt Leuckart die bindegewebige Hülle, welche die Trichinenkapsel erdrückt und „mit der Zeit den ganzen Innenraum durchwächst und dabei mit dem Wurmkörper in unmittelbare Berührung tritt". Weiter schreibt Leuckart: „selbst vollkommen leere Kapseln, solche also, in denen der abgestorbene Wurm statt zu verkalken nach dem Tode aufgelöst ist, gehören nicht zu den seltenen Vorkommnissen." Verkalkte und in Bröckel zerfallene Trichinen erwähnt auch Rudrew.[4]) Erst Langerhans [5]) in seiner 1892 erschienenen Arbeit, die die Resultate der Untersuchung eines Falles von alter Trichinose mittheilt, nimmt an, dass sowohl die Trichinen wie die Kapseln rückbildungsfähig sind und vollständig aus dem Körper eliminirt werden können. Die Einkapselung nennt er Sanatio incompleta. Er hält es für zweifellos, dass „diese Resorption sowohl unter Mitwirkung von Granulationsgewebe als auch ohne dasselbe erfolgen kann". Alle Resorptionsvorgänge setzen nach Langerhans erst nach der Verkalkung

---

[1]) Ueber Absterben und Verkalkung der Trichinen, Virchow's Archiv Bd. 37 p. 253 1866.

[2]) Zur Trichinenlehre, Virch. Arch. Bd. 32 p. 332 1865.

[3]) Die menschlichen Parasiten Bd. III Lief. 3 p. 577 1876. Untersuchungen über Trichina spiralis 2. Aufl. 1866.

[4]) Virch. Arch. Bd. 35 1866.

[5]) Ueber regressive Veränderungen der Trichinen und ihrer Kapseln, Virch. Arch. Bd. 130 1892.

des Parasiten ein. Auf diese für unseren Gegenstand wichtigste Arbeit komme ich in Folgendem noch mehrmals zurück.

Den von mir untersuchten Fall, welchen mir Herr Prof. Kaufmann mit Rücksicht auf die von ihm darin beobachteten interessanten Spätstadien zur genaueren Untersuchung an Serien zuwies, secirte Prof. Kaufmann am 18. Juni 1896 in Breslau. Ich lasse seine damaligen diesbezüglichen Notizen folgen: „Zufälliger Befund bei einem infolge von Unfall (Ueberfahren, Fractur des rechten Oberarmes, Hämatom des rechten Oberschenkels) verstorbenen Mann, 40 Jahre alt. Zahllose verkalkte Trichinen in allen zu Gesicht gekommenen Muskeln. Besonders dicht in den äusseren Kehlkopfmuskeln, Pectoralis, Zwerchfell, Zunge, als auch in den Muskeln der Arme und Beine, Lenden, Iliopsoas u. s. w. Desgleichen in den Augenmuskeln."

Abgesehen von diesem Material, welches eine sehr dankbare histologische Ausbeute lieferte, untersuchte ich vergleichsweise noch drei menschliche und zwei experimentelle (Kaninchen und Schwein) Fälle von Muskeltrichinose der Basler pathologisch-anatomischen Sammlung.

Das in Alkohol fixirte und aufgehobene Material wurde zum Theil nach vorausgegangener Durchfärbung in toto mit Hämalaun, zum Theil ungefärbt in Paraffin eingebettet und in Serien zerlegt. Die nicht vorgefärbten Schnitte wurden mit Hämalaun, Hämalaun-Eosin, Hämalaun-S. Fuchsin, Eisenhämatoxylin (schnelles Verfahren nach Gurwitsch)[1]), und nach van Gieson und Nissl behandelt.[2])

Wir wenden uns zunächst zur Besprechung der Verhältnisse an den eingekapselten parasitären Gebilden selbst. Hier kann ich alle unsere histologischen Befunde in drei Gruppen eintheilen:

I. Unverkalkte resp. theilweise nur an den Polenden verkalkte Kapseln, welche unverkalkte Trichinen resp. ihre Reste enthalten.

II. Unverkalkte Kapseln mit Bindegewebe im Innern, ohne jede Spur von Parasiten.

III. Verkalkte und unverkalkte Kapseln mit verkalkten Trichinen oder Bruchstücken derselben. Hierher gehören ebenfalls unverkalkte Kapseln, welche im Ganzen mit verkalkten Massen ausgefüllt sind.

An die nun folgende Beschreibung dieser drei Formen werde ich einige Bemerkungen über das Verhalten der Musculatur und über die aller Wahrscheinlichkeit nach als Residuen der Muskeltrichinen anzusehenden Gebilde anknüpfen.

---

[1]) Ztschr. f. wissensch. Mikrosk. und f. mikr. Technik Bd. XVIII 1901.

[2]) Die Weigert'sche Elastinfärbung ist negativ ausgefallen.

ad I. Der Parasit ist gut erhalten oder abgestorben und theilweise aufgelöst, sodass nur Theile desselben vorhanden sind. Abgesehen vom Parasiten ist immer eine feinkörnige Masse vorhanden, welche Zellen enthält, die bei schwacher Vergrösserung als dunkel gefärbte Kerne imponiren. Ein Theil der Kapseln ist dabei im Grossen und Ganzen gut erhalten, kann aber streng genommen nicht intact genannt werden, da man bei serienweiser Untersuchung stets Bindegewebszellen und sogar Capillaren in den äusseren Kapselschichten findet. Andere Kapseln zeigen, wenn man sie serienweise verfolgt, stets eine oder mehrere Stellen, wo sie durch das wuchernde Bindegewebe der Umgebung förmlich zerstört werden. Wucherndes Bindegewebe schliesst beiderlei Kapseln von allen Seiten ein, ist sehr gefässreich und dürfte als secundäre oder Reactionshülle des Parasiten zu betrachten sein (Taf. XV Fig. 1—4 und 6).

Was zunächst den Parasiten selbst betrifft, so kann man sich an den Präparaten dieser Gruppe überzeugen, dass die Eliminirung der Muskeltrichinen aus dem Körper ihres Wirthes nicht nothwendig eine Verkalkung des Thieres voraussetzt (Fig. 2a, 6a), was übrigens schon Leuckart, wie eingangs angeführt wurde, erwähnt. Diese Thatsache rechtfertigt aber noch keineswegs die Behauptung von Ehrhardt [1]), dass „gewissermaassen vom ersten Augenblick der Infection an der befallene Organismus eine Heilung herbeizuführen sucht". Ehrhardt beobachtete die Resorptionsvorgänge an einigen Trichinen schon von der dritten Woche an, beschreibt aber diese Vorgänge nicht genauer. Dass vereinzelte Trichinen in so frühen Stadien absterben können, ist ohne Zweifel möglich und wurde auch von Graham [2]) beschrieben; ich muss aber Graham beistimmen, dass es als ein Zwischenfall bei der Kapselbildung zu betrachten und nicht, wie Ehrhardt glaubt, in eine Reihe mit der später eintretenden Verkalkung von normal eingekapselten Trichinen zu bringen ist. Wir müssen vielmehr annehmen, dass nach der Einkapselung die Trichinen eine gewisse Zeit am Leben bleiben, ohne besondere Reactionsvorgänge in der Umgebung hervorzurufen. Das beweisen z. B. Fälle von Virchow (l. c.), Klopsch [3]), Langerhans (l. c.) u. v. A. Diese Fälle zeigen, dass der Mensch Jahre, sogar Jahrzehnte lang den Trichinen als Wirth dienen kann. Es möchte eigentlich auch a priori zu erwarten sein, dass ein Vorgang wie die Einkapselung den Zwecken eines langen Aufenthaltes des Parasiten dient. Diese Periode verstreicht ohne Beschwerden seitens des Trägers, wofür ziemlich häufige zufällige Trichinenbefunde bei Menschen, welche klinisch gar keine Symptome der Erkrankung darboten, sprechen. Als histologischen Be-

---

[1]) Muskelveränderungen bei Trichinose, Ziegler's Beiträge XX. 1896.

[2]) Zur Naturgeschichte der Trichina spiralis, Archiv f. mikrosk. Anat. und Entwicklungsgeschichte Bd. 50 1897.

[3]) Virch. Arch. Bd. 35 1866.

weis für die Existenz dieses Latenzstadiums kann ich einen meiner Baseler Fälle betrachten. Denn in zwei von mir geschnittenen Serien aus diesem Material konnte ich irgend welchen Reactionsvorgang weder im intermusculären Bindegewebe noch in der Musculatur constatiren. Alle Trichinen waren eingekapselt und enthielten im Lumen eine feinkörnige Masse ohne zellige Elemente. Man sollte demnach eigentlich drei verschiedene Stadien der Muskeltrichinose unterscheiden:

1. Stadium der Einwanderung, das mit gewissen Reactionserscheinungen verbunden ist und mit Einkapselung sein Ende findet. Diese sozusagen primären Reactionsvorgänge sind in neuerer Zeit von Lewin [1]), Soudakewitsch [2]), Ehrhardt (l. c.), Graham (l. c.) u. A. beschrieben worden. Dabei ist es, wie gesagt, selbstverständlich, dass nicht alle Trichinen dieses Stadium bis zum Ende durchzumachen brauchen, sondern einige sterben auch schon früher ab, wie das Ehrhardt und Graham beschrieben haben.
2. Ruhestadium (vom klinischen Standpunkte Latenzstadium), in welchem Verkalkungsprocesse stattfinden können.
3. Das Stadium der Beseitigung (Eliminirung) der inzwischen abgestorbenen Parasiten. Die Beseitigung kann nach der Verkalkung auftreten, wie alle eingangs angeführten Arbeiten zeigen, oder sie erfolgt ohne vorausgehende Verkalkung, wie in erster Linie ein Theil unserer Präparate beweist.

Die feinkörnige Masse bietet in Schnitten meist Halbmondform dar, wie das in Fig. 1a Taf. XV zu sehen ist und liegt an den Polen der Kapsel oder manchmal zwischen den Windungen des Parasiten. Die scharfe Begrenzung verdanken diese Halbmonde wahrscheinlich hauptsächlich der Behandlung. Die zelligen Elemente im Innern der Kapsel besitzen z. Th. ein undeutlich sichtbares Protoplasma oder lassen gut wahrnehmbare Ausläufer erkennen. Ihre länglich-ovalen Kerne sind intensiv tingirt und zeigen keine deutliche Structur (Pyknose), was darauf schliessen lässt, dass es sich um wenig lebensfähige Elemente handelt. Auf Grund der Protoplasma- und Kernbeschaffenheit müssen wir dieselben als Bindegewebszellen (Fibroblasten) deuten. Ehrhardt beschreibt die Einwanderung von Bindegewebswanderzellen vor der Einkapselung und glaubt denselben eine wichtige Rolle zuschreiben zu müssen, dass sie nämlich: „auf frühen Stadien in die Kapsel eindringen und dort ihre gewebsbildende Thätigkeit dem lebenden Parasiten zum Trotz entfalten können.“ Diese Behauptung basirt ausschliesslich auf

---

[1]) Zur Diagnostik und patholog. Anatomie der Trichinose, Deutsches Archiv f. klin. Medicin Bd. 49 1892.

[2]) Modific. des fibres muscul. par la trichinose, Annales de l'Institut Pasteur Bd. VI 1892.

der Beobachtung von Langerhans, dass manchmal das Bindegewebe in völlig intacten Kapseln auftrete. Wir werden aber bald sehen, dass das thatsächlich nicht der Fall ist. Die gewebsbildende Thätigkeit dieser Bindegewebszellen konnten weder wir noch Ehrhardt selbst wahrnehmen. Fragen wir uns aber nach ihrer Herkunft, so konnte ich oft beobachten, dass an der Peripherie der Kapsel einige Bindegewebszellen der secundären Hülle in die Kapsel eindringen. Man konnte von aussen nach innen alle Uebergänge von gewöhnlichen Bindegewebszellen bis zu den oben beschriebenen pyknotischen Formen verfolgen. „Bristowe und Rainey sahen in der körnigen Masse niemals Kerne oder Zellen so lange das Thier gut entwickelt war, dagegen beschreiben sie beides und namentlich zahlreiche Kerne in Cysten, deren Thiere im Absterben oder abgestorben waren.“ (Citirt nach Virchow l. c.) Deshalb halte ich mich für berechtigt zu behaupten, dass auch in den Fällen, wo kein Zusammenhang mit den umgebenden Geweben nachzuweisen war, diese fraglichen Zellen von aussen eingewandert sind, wobei wohl daran gedacht werden darf, dass sie durch einen von der absterbenden Trichine ausgeübten Reiz angelockt werden. Auch Capillaren der Umgebung können in die Kapsel eindringen, ohne dieselbe zunächst zum Schwund zu bringen. Das illustrirt z. B. Fig. 4, welche einen Tangentialschnitt einer gut erhaltenen Kapsel darstellt. In vereinzelten Fällen konnte ich auch Kerne wahrnehmen, welche mit den von Langerhans (l. c.) beschriebenen identisch waren und ihrer Structur nach thatsächlich an geschwollene Muskelkerne erinnerten. Doch ist es viel wahrscheinlicher, dass es sich hier wiederum um Bindegewebskerne handelt, da man aus der Kernstructur noch nicht auf die Art der Zelle schliessen darf. Dass Muskelkerne im Inneren der Kapsel vorkommen können, glaube ich gern; doch dürfte das dem ersten Stadium der Muskeltrichinose angehören, wie es auch in Arbeiten von Leuckart (l. c.), Pagenstecher[1]) u. A. abgebildet ist, und wie ich selbst an meinem Kaninchenmaterial beobachten konnte. In diesem Stadium ist aber auch sonst der Zusammenhang mit den Muskelfasern deutlich ausgesprochen, während in späteren die Kapseln durch das wuchernde Bindegewebe (secundäre Hülle) ganz von der Musculatur abgeschnürt werden.

Was die Kapsel betrifft, so konnte ich an derselben fast immer eine streifige Structur wahrnehmen. Ohne auf die Structur der Kapsel genauer einzugehen, will ich nur hervorheben, dass sie, wie es besonders in vorgerückten Resorptionsstadien deutlich zu sehen ist, immer aus mehr oder weniger dicht zusammengefügten Fasern besteht, keineswegs aber homogen ist, wie vielfach angenommen worden ist. Diese eigenthümliche Structur macht es erklärlich, dass die Kapsel manchmal geschichtet erscheint (Fig. 1a und 3a). In manchen Fällen wird aber

[1]) Die Trichinen. 2. Aufl. 1866.

das Gefüge so stark gelockert (möglicherweise mit Lymphe durchtränkt?), dass man ganz einwandfreie Fasern zu sehen bekommt. Eine bestimmte Richtung des Faserverlaufes ist sehr schwer festzustellen; nur an den Polen sind die Fasern concentrisch angeordnet. (Vergl. auch Virchow l. c. S. 334.)

Manchmal sieht man an tangentialen Kapselschnitten hellere concentrische bogenförmige Figuren (Taf. XV Fig. 3 b), welche die Trichinengestalt nachahmen. Die Untersuchung an Serien gab uns für diese Erscheinung folgende Erklärung: es sind das die dünneren Kapselstellen, welche durch Druck seitens der anliegenden Trichinenwindungen verursacht wurden. Diese Gebilde stellen also sozusagen Negative oder Abdrücke der Trichinen in der Kapsel dar. (Vergl. Fig. 3 a und 3 b.)

Gelegentlich findet man in der Substanz der Kapsel umschriebene kleinzellige Ansammlungen (s. Fig. 6 a); zuweilen sieht man ohne Weiteres den Zusammenhang derselben mit der secundären (bindegewebigen) Hülle, in anderen Fällen lässt sich dieser Zusammenhang nur mittelst serienweiser Untersuchung feststellen. Den Vorgang hat man sich also folgendermaassen vorzustellen:

Die bindegewebige Hülle gerieth in Wucherung, dringt an einer Stelle, welche aus irgend einem Grunde den Locus minoris resistentiae darstellt, knospenartig in die Kapselwand hinein, weiterhin dringt dann das wuchernde Gewebe entweder auf dem kürzesten Wege oder in gewundenen Gängen bis in das Kapsellumen vor. Daraus ist leicht ersichtlich, dass an einzelnen Schnittserien dieselbe Kapsel die verschiedenen von Langerhans unter getrennten Gruppen (1 b, 1 c, 4) beschriebenen Bilder liefern kann.[1])

Was das umgebende Bindegewebe anbelangt, so ist es am reichhaltigsten an den Polen entwickelt. Man konnte auch hier Fettzellen constatiren, zwischen welchen sich ein Netz reticulär gewordenen Gewebes, welches dicht mit Rundzellen und hier und da mit Plasmazellen durchsetzt ist, ausbreitet. Es sind auch immer Capillaren zu finden; dieselben sind von besonders zahlreichen Rundzellen umgeben, welche einen förmlichen Mantel um die Gefässe bilden. In den Gefässen selbst war keine Vermehrung von Lymphocyten zu constatiren. Es liegt nahe, zur Erklärung der eben erwähnten Bilder mit Marchand[2]) eine Neubildung der Lymphocyten in der Adventitia anzunehmen.

Was die Gefässe dieser Hülle anbelangt, so beschreibt Luschka ein besonderes Gefässsystem der Hülle mit zu- und abführenden Gefässen. Ich möchte hier besonders auf seine Abbildungen ver-

[1]) Der Umstand, dass das Kapselinnere bei Langerhans verkalkte Trichinenbruchstücke enthielt, während sich in meinen hierhergehörigen Präparaten unverkalkte Trichinenreste befanden, vermag an der Sache kaum was zu ändern.

[2]) Der Process der Wundheilung, Deutsche Chirurgie Lief. 16 1901.

weisen. Leuckart schliesst sich der Beschreibung von Luschka an. Auch wir konnten wiederholt Gefässe wahrnehmen, welche gegen die Polenden der Kapsel hinziehen und sich hier entweder gabelförmig in zwei Aeste theilen oder sich in feinere oder weitere Capillaren auflösen. Diese Capillaren liegen der Kapselwand dicht an. Das kann man z. B. an Fig. 1 a, 3 b, 6 a sehen. Nur die Deutung dieses Gefässsystems dürfte eine der von Luschka (vergl. oben) angenommenen entgegengesetzte sein. Das erwähnte Gefässsystem dient offenbar dazu, das dem Parasiten feindliche neugebildete Bindegewebe zu ernähren. Den Vorgang der Gefässneubildung haben wir hierbei manchmal beobachten können. Dass Virchow die Existenz dieser besonderen bindegewebigen Hülle leugnet, erklärt sich daraus, dass es sich in seinen Fällen um wenig progrediente Phasen des Processes handelte. „Allerdings," schreibt Virchow, „finde ich im Umfange der Cysten eine geringe mit Gefässen versehene Bindegewebsmasse, welche besonders vor und hinter der Cyste reichlicher angehäuft ist. Allein dieses Bindegewebe hat mit der Cyste nichts zu thun." Wir kommen aber zu der Auffassung, dass diese geringe Bindegewebsmasse infolge irgend welchen Reizes, der von der abgestorbenen Trichine ausgeübt wird, in Wucherung gerathen kann und so im dritten Stadium der Muskeltrichinose (vergl. oben unsere Eintheilung) eine secundäre oder Reactionshülle des Parasiten bildet.

ad II. Der ganze Innenraum der Kapsel ist mit jungem Bindegewebe gefüllt. Die Kapsel wurde entweder an einer oder häufiger an mehreren Stellen von demselben durchgebrochen. Durch diese Continuitätstrennung der Kapsel steht die Wucherung innerhalb der Kapsel mit derjenigen ausserhalb derselben in Verbindung. Zu dieser Gruppe kann ich auch diejenigen Bilder rechnen, wo die Kapsel ihre Form schon verloren hat, und wo nur Reste derselben übrig bleiben, die je nach dem Grade der Durchwucherung sowie nach der Schnittrichtung verschiedene Bilder liefern.

Abgesehen von Leuckart, der, wie oben citirt, sich ganz unbestimmt darüber äussert, hat Langerhans als der erste die Kapseln mit Bindegewebe im Inneren beschrieben. Langerhans erwähnt auch, dass er an einem frischen Präparat gesehen habe, wie eine Capillare an einem Pole in die Kapsel eindringt und sich dort in zwei kleine Aeste theilt. Da Langerhans nicht an Serienschnitten untersuchte, so ist es verständlich, dass er aus mit Bindegewebe gefüllten Kapseln zwei Gruppen macht, von denen die eine (dritte Gruppe seiner Eintheilung) aus intacten Kapseln, die andere (fünfte) aus veränderten Kapseln besteht. Beim Ansehen der einzelnen Schnitte (Taf. XV, Fig 7 b) konnte man auch in meinen Fällen glauben, intacte Kapseln vor sich zu haben, dagegen kann man sich bei serienweiser Untersuchung überzeugen, dass die scheinbar intacten Kapseln durch wucherndes Gewebe unterbrochen sind. Das illustriren Fig. 7 a und 7 b, welche dieselbe Kapsel darstellen und nur

auf eine Schnittdicke (15 μ) voneinander entfernt sind. In diesem Falle geschah der Durchbruch an der langen Seite der Kapsel, häufiger aber ist das an den Polen der Fall, wie Fig. 8 und 9 auf Taf. XVI zeigen.

Die eben beschriebenen Kapseln können wir uns als direct aus der in Fig. 6 abgebildeten entstanden denken. Der Parasit wird nämlich bis zur letzten Spur aufgelöst, und zu diesem Zeitpunkt dringt das an dem Pole wuchernde Bindegewebe bis ins Lumen hinein und durchwächst das ganze Innere.

Andrerseits ist es aber auch möglich, dass nach dem Auflösen des Parasiten und vor dem Hineinwuchern des Bindegewebes eine Phase liegt, wo die Kapsel nur mit Flüssigkeit gefüllt ist, wie das Kobelt, Luschka und Leuckart (vergl. oben) beschrieben haben. Das sind offenbar dieselben Kapseln, welche Langerhans „leere Kapseln“ nennt.[1]) An meinen Präparaten konnte ich ganz leere Kapseln nur an einzelnen Schnitten wahrnehmen; bei serienweiser Untersuchung war ich aber immer im Stande, irgend welchen Inhalt in denselben aufzufinden.

Jetzt will ich zu der genaueren Beschreibung des wuchernden Gewebes übergehen. Wie bei der Beschreibung des Bindegewebes an den Polen der Kapsel beim Beginn des Processes (Gruppe I) erwähnt, war dasselbe von kleinen Rundzellen stark infiltrirt. Bei dem uns jetzt beschäftigenden Wucherungsprocess des Bindegewebes tritt aber die Infiltration mit diesen Zellen zurück; die kleinen Rundzellen sind in viel geringerer Menge vorhanden, dagegen sind die grossen Lymphocyten und andere Zellen, zu deren Beschreibung ich jetzt übergehe, in grosser Zahl vorhanden. Sie durchsetzen das ganze Gesichtsfeld, und das faserige Grundgewebe ist nur auf ein feines Reticulum reducirt. Diese fraglichen Zellen besitzen meistens einen rundlichen, manchmal aber einen etwas länglichen Kern; letzterer zeichnet sich durch mehrere intensiv gefärbte, dreieckige oder runde, der Kernmembran ansitzende, grobe Chromatinkörner aus, welche manchmal durch deutliche Chromatinfäden miteinander verbunden sind. Das Zellprotoplasma erscheint körnig oder vacuolär gebaut, mit Hämalaun und Toluidinblau dunkel tingirt und besitzt die mannigfaltigsten Formen: rundliche, eckige, länglich-ovale, langausgezogene, sogar spindelige. Manchmal besitzt das Protoplasma pseudopienartige Fortsätze. Der Kern liegt meist excentrisch. Wie aus dieser Beschreibung ohne Weiteres ersichtlich, handelt es sich um die sogenannten Plasmazellen. (Ueber die hierhergehörende Literatur vergl. Marchand (l. c.).) Auf Grund meiner Präparate kann ich die Angaben mancher Autoren nur bestätigen, dass diese Zellart aus Lymphocyten entsteht. Das Grundgewebe besteht aus feinen Fibrillen.

---

[1]) Ich kann Riess (Realencyclopädie von Eulenburg Bd. 24 p. 465) nicht beipflichten, wenn er meint, dass Simon (Zeitschr. für Fleisch- und Milchhygiene 1897 Heft 4) auch leere Kapseln gesehen hat.

Die Phase, welche die Abbildung 8 darstellt, kann bei weiterer Entwicklung zweierlei Bilder liefern, je nachdem die Kapsel mehr oder weniger widerstandsfähig ist. Giebt dieselbe bald dem wuchernden Gewebe nach, so wird sie an mehreren Stellen zerstört. In Fig. 9 Taf. XVI sehen wir, wie die Capillare die ganze Kapsel durchsetzt; oben und unten ist die Kapselwand von Fibroblasten aufgefasert und theilweise zerstört. In diesen vorgeschrittenen Phasen treten die Fibroblasten mehr in den Vordergrund, die Plasmazellen besitzen eine mehr langgezogene Gestalt und die Lymphocyten verschwinden fast ganz. Ist der Process der Zerstörung noch weiter avancirt, so bleiben nur „halbe Kapseln“ (Langerhans) und eventuell nur eine bogenförmige Lamelle resp. ein Fragment der Kapsel, rings von einem wuchernden Gewebe umgeben. Ist aber die Kapsel mehr resistent, so entwickelt sich das im Innern liegende feinfibrilläre Bingewebe weiter zu einem dichteren faserigen Bindegewebe. Die Fibrillen werden zahlreicher und zugleich dicker. Lymphocyten und Plasmazellen verschwinden fast vollständig, ohne dass ich den Untergangsprocess an denselben hätte verfolgen können, und es erscheinen protoplasmareichere und spindelförmige Bindegewebszellen (Taf. XVI Fig. 10). Die interessante Frage, ob die Plasmazellen ohne Weiteres in Bindegewebselemente übergehen können, möchte ich dahingestellt lassen, obgleich einzelne meiner Wahrnehmungen wohl für eine solche Möglichkeit zu sprechen scheinen.

Langerhans will einzelne blassere ovale Kerne (Kerne der Muskelprimitivbündel) gesehen haben. Ich konnte in meinen zahlreichen Präparaten Muskelkerne niemals im Innern der Kapsel feststellen.

ad III. Die Kapsel ist unverkalkt oder an den Polen resp. in fast ganzer Ausdehnung verkalkt und schliesst ein: a) einen versteinerten Parasiten, dessen Contouren gut erkennbar sind, b) Bruchstücke eines solchen, c) eine verkalkte Masse, in welcher noch die dem verkalkten Parasiten angehörigen Reste sichtbar sind, d) eine gleichmässig verkalkte Masse, die das ganze Innere ausfüllt. Die secundäre bindegewebige Hülle enthält eine schwankende Menge von Fettzellen, ist mehr oder weniger mit kleinen Rundzellen infiltrirt und in verschiedener Ausdehnung in die Parasitenkapsel hineingewachsen (Fig. 11, 12 und 13).

Meist schloss die unverkalkte Kapsel den verkalkten Parasiten resp. sub b) c) d) erwähnte Gebilde ein (vergl. Fig. 11 und 12). Diese Bilder illustriren die Virchow'sche Behauptung, dass die Verkalkung der Kapsel keine nothwendige Voraussetzung der Parasitenverkalkung sei, wie das Leuckart meinte. Auch Ehrhardt hat verkalkte Trichinen in unverkalkten Kapseln gesehen, und schliesst sich der Virchow'schen Anschauung an. Langerhans, der in seinem Falle ausschliesslich verkalkte Trichinen sah, deren Kapseln in ungewöhnlich grosser Zahl kalkarm waren, spricht die Vermuthung aus, dass zunächst die Kapseln, dann die Trichinen verkalken und dass nachträglich die Kapseln wieder

entkalkt werden. Diese Vermuthung von Langerhans basirt auf folgenden scheinbaren Feststellungen: 1. dass „gerade diejenigen Kapseln, in welchen die Trichinen zerfallen oder schon resorbirt sind und nicht diejenigen, welche die weitgehendsten Veränderungen erkennen lassen, eine sehr geringe Menge Kalk enthalten". Da wir aber aus den Bildern der oben beschriebenen Gruppe I wissen, dass die Trichinen ohne vorausgehende Verkalkung resorbirt werden können, so sind die Fälle erklärlich, wo in ganz unverkalkten resp. kalkarmen Kapseln keine Spur von Trichinen zu finden ist. 2. „Da nun bisher keine einzige Beobachtung vorliegt, dass die Verkalkung sich auf einen Pol allein beschränkt, so ist nicht gerade anzunehmen, dass es kalkfreie Kapseln waren, welche zuerst und in stärkster Weise verändert wurden, vielmehr scheint es viel wahrscheinlicher zu sein, dass eine allmähliche Entkalkung der Kapseln möglich ist." Dagegen hätten wir zu bemerken, dass wir öfter auch bei serienweiser Untersuchung die Verkalkung ausschliesslich an einem Pole wahrnehmen konnten, was z. B. an Fig. 1a und 6b zu sehen ist. Damit glaube ich, wird die Virchow'sche Anschauung zur Genüge bestätigt.

Der Vorgang des Eindringens des Bindegewebes in die unverkalkte Kapselwand bleibt in den Fällen, wo im Innern zerfallene Trichinenbruchstücke liegen, ganz derselbe, wie oben sub I beschrieben wurde. Zu bemerken wäre nur noch, dass auch hier, je vorgerückter die Phase der Zerstörung resp. Eliminirung ist, desto mehr die Plasmazellen auf Kosten der Lymphocyten in den Vordergrund treten.

Ist aber das ganze Innere im Gegensatz zur Kapsel verkalkt, so konnte ich beobachten, wie das wuchernde Bindegewebe als eine einzige Knospe die Kapsel durchbricht und dann weiter als solche in die verkalkte Masse eindringt (Taf. XVI Fig. 11). Viel häufiger aber findet in diesen Fällen die Zerstörung der Kapsel in bedeutend grösserer Ausdehnung statt, wie das aus Fig. 12 ersichtlich ist.

Wieder etwas anders gestaltet sich der Process der Eliminirung, wenn er an einem verkalkten Pole der Kapsel einsetzt. Dabei ist die Anhäufung von Lymphocyten und Plasmazellen viel grösser. Zahlreiche kleine Lymphocyten, grosse Lymphocyten, Uebergangsformen zu Plasmazellen, Plasmazellen mit mannigfaltigst gestaltetem Protoplasma umgeben den theilweise zerbröckelten verkalkten Pol der Kapsel, kommen zwischen diese Bröckelchen zu liegen und drängen die umgebenden Muskelfasern noch stärker auseinander. Bei gewissen Schnittrichtungen bekommt man ausschliesslich diese Zellen zu Gesicht und dann machen sie den Eindruck eines vom Parasiten unabhängigen Entzündungsherdes. In einem Falle konnte ich zwei Riesenzellen wahrnehmen, welche um einen Kalkbröckel lagen. Eine von diesen ist auf Fig. 13 dargestellt, die andere lag unterhalb des Bröckels und war im nächsten Schnitte zu sehen.

So viel über die Veränderungen der Trichinen und ihrer nächsten Nachbarschaft. Was dann die Veränderungen der Musculatur betrifft, so waren sowohl regressive als progressive an ihr wahrzunehmen. Die regressiven Veränderungen bestanden in einfacher Atrophie und hydropischer (vacuolärer) Degeneration. Die letztere wurde im ersten Stadium der Muskeltrichinose von Lewin, Nonne und Höpfner[1]) u. A. beobachtet. Progressive Veränderungen wurden durch eine intensive Kernvermehrung repräsentirt. Wir konnten Reihen von 50 und mehr Kernen und riesenzellenähnliche Gebilde sehen. Obgleich diese Veränderungen die ganze Musculatur betrafen, waren sie doch am intensivsten in der nächsten Nachbarschaft von Kapseln, insbesondere von deren Polen. Hier konnte mehrmals auch die Neubildung von Muskelfasern constatirt werden. So sieht man z. B. in Fig. 6a (rechts oben) eine neugebildete junge Muskelfaser mit einer Reihe von Kernen. In Fig. 9 (rechts unten) sieht man eine im neugebildeten Sarkoplasma eingelagerte Kernreihe, die nach links hin mit mehreren spindelförmigen Sarkoblasten im Zusammenhang steht. Stellenweise sah man in den Muskelfasern dunkle und deutlich structurirte Riesenkerne, welche durch vielfache Abschnürungen junge Muskelkerne lieferten. Von Interesse ist der Umstand, dass diese Kerne vielfach an Lymphocyten erinnernde Radstructur zeigten. Diese Structur verschwand bei der allmählichen Vergrösserung der Kerne und zwar in dem Sinne, dass, während die Kerne ovale Form annahmen, die bekannten dreieckigen Kernkörperchen auseinanderrückten und kleiner und mehr abgerundet wurden, sodass man schliesslich die sonst für Muskelfasern typischen Kerne hatte (Taf. XV Fig. 5).

Zum Schluss bleibt noch die Frage zu beantworten, ob nach dem Ablauf des beschriebenen Eliminirungsprocesses immer noch irgend welche Residuen der Parasiten zurückbleiben. Langerhans will die 7. Gruppe seiner Befunde als Residuen von Trichinen betrachten. „In fast allen Präparaten," schreibt er, „fand ich nämlich kleine, ovale, bindegewebige Partieen, welche einen selbständigen Eindruck machten und mit der Umgebung nur in sehr losem Zusammenhang standen, gleichsam eingestreut erschienen; sie bestanden aus Spindelzellen und streifiger Intercellularsubstanz und erreichten höchstens die Grösse eines Kapselraumes. Diese ovalen Partieen waren an den Polen von Binde- oder Fettgewebe umgeben; das letztere nahm wiederum, wie an den Polen der Kapsel den charakteristischen dreieckigen Raum ein. Auch die benachbarten Muskelprimitivbündel sind in ganz gleicher Weise auseinander geschoben, wie durch eine Trichinenkapsel. Die Wahrscheinlichkeit, dass es sich um Residuen von Trichinenkapseln handelt, wird noch wesentlich dadurch erhöht, dass zuweilen eine Art von Kapsel vorhanden

[1]) Zeitschr. f. klin. Med. Bd. 15 1889.

war, welche aus einer zur Oberfläche parallel-streifigen Bindegewebshülle mit zahlreichen Spindelzellen bestand und den Eindruck hervorrief, als ob es sich um die letzten noch nicht vollständig beseitigten aufgefaserten Lamellen der Trichinenkapseln handelte." Dieser Auffassung gegenüber können wir nur bemerken, dass die von LANGERHANS hervorgehobene Häufigkeit des Auftretens dieser „Residuen", ihre Dimensionen, die nie diejenigen des Kapselraumes überschritten, die charakteristische Anordnung des Fettgewebes, das gelegentliche Vorhandensein einer Art von Kapsel es ganz unzweifelhaft machen, dass es sich hier meist um tangentiale Schnitte der früher beschriebenen Kapseln handelt. — Ich bin aber bei Untersuchung meiner Präparate oft umschriebenen Bindegewebsknötchen, welche zweimal und mehr grösser waren als gewöhnliche Kapseln, begegnet. Diese Knötchen, welche scharf von der Umgebung abgegrenzt und in einzelnen Fällen eher Bindegewebsstränge, als Knötchen zu nennen waren, bestanden manchmal aus einem deutlich sklerotischen Bindegewebe und enthielten eigenthümlicherweise immer atrophische Muskelfasern, die zuweilen peripher, zuweilen aber mitten darin lagen. Dieses Auftreten von atrophischen Muskelfasern im Innern der bindegewebigen Stränge spricht noch nicht gegen ihren Zusammenhang mit den Trichinen. Ich konnte nämlich gelegentlich noch ziemlich gut erhaltene Kapseln wahrnehmen, an deren Polen in Bindegewebsmasse eingelagerte atrophische Muskelfasern zu sehen waren. Dass diese fraglichen Gebilde auch im gewissen Verhältnisse zur Muskeltrichinose stehen, beweist auch der Umstand, dass ich in einem der Baseler Fälle ganz ähnliche Knötchen auffinden konnte. Das betreffende Material stellte auch das dritte Stadium der Muskeltrichinose dar, wurde aber von mir wegen Spärlichkeit der Trichinen nicht weiter verwerthet. Andrerseits konnte ich auch sehr lange Bündel von atrophischen Muskelfasern wahrnehmen, welche vom Bindegewebe umschlossen waren. Diese Bilder stehen offenbar in keinem directen Zusammenhang mit den Trichinenkapseln und stellen wohl einfach das Resultat einer Bindegewebswucherung und Muskelatrophie dar.

Fasse ich die Resultate der vorliegenden Untersuchungen kurz zusammen, so lassen sich dieselben folgendermaassen präcisiren:

1. Wir müssen drei Stadien der Muskeltrichinose unterscheiden: Einwanderungs-, Ruhe-, Eliminirungsstadium.

2. Sterben die eingekapselten Muskeltrichinen ab (das 3. Stadium), so werden sie entweder aufgelöst oder sie verkalken.

3. Die Kapsel kann in beiden Fällen entweder unverkalkt bleiben oder verkalken.

4. In beiden Fällen bildet das die Kapsel umgebende Bindegewebe eine gefässreiche secundäre oder Reactionshülle.

5. Im ersten Falle geschehen folgende Vorgänge: a) es dringen Fibroblasten (die möglicherweise durch irgend einen von der abgestorbenen Trichine ausgeübten Reiz angelockt werden) in das Lumen hinein. Eine wichtige Rolle kommt ihnen, wie es scheint, nicht zu, sie degeneriren (Pyknose), b) das umgebende wuchernde Bindegewebe (die secundäre Hülle) dringt in die Trichinenkapsel knospenartig hinein und gelangt auf kurzem Wege oder häufiger auf Umwegen bis ins Lumen, wo es schliesslich den ganzen Raum einnimmt, c) als mögliche Zwischenphase sind die mit Flüssigkeit gefüllten Kapseln zu betrachten.

6. Der Verkalkung kann entweder nur die Trichine, oder die Trichine und die um sie herum liegende feinkörnige Masse anheimfallen. Im ersteren Falle spielen sich dieselben Vorgänge ab, wie sub 5 erwähnt. Im zweiten Falle dringt das wuchernde Bindegewebe nur ausnahmsweise knospenartig in die Kapsel hinein, viel häufiger dagegen zerstört es die Kapsel in grosser Ausdehnung.

7. Das Bindegewebe dringt immer erst nachträglich von aussen in die Kapsel hinein, stammt aber niemals von zelligen Elementen ab, die etwa von Anfang an in der Kapsel selbst eingeschlossen wären, wie man das nach manchen Literaturangaben denken könnte.

8. Im wuchernden Bindegewebe sind Plasmazellen und Lymphocyten reichlich vertreten.

9. Als letzte Residuen der Kapseln resp. der eingekapselten Trichinen findet man umschriebene Bindegewebsverdichtungen in Form von Knötchen und Strängen.

10. Neben der Bindegewebswucherung sieht man auch Regenerationserscheinungen im Muskelgewebe und zwar am stärksten ausgesprochen in der nächsten Umgebung der Kapseln. Innerhalb der Kapseln liessen sich in Spätstadien der Muskeltrichinose Muskelkerne niemals wahrnehmen.

Am Schluss meiner Arbeit angelangt, möchte ich auch an dieser Stelle meinem hochverehrten Lehrer Herrn Prof. Dr. E. Kaufmann meinen tiefgefühlten Dank für die Zuweisung des Themas, vielseitige Anregung und Förderung im Verlauf dieser Arbeit aussprechen.

Druck von Lippert & Co. (G. Pätz'sche Buchdr.), Naumburg a/S.

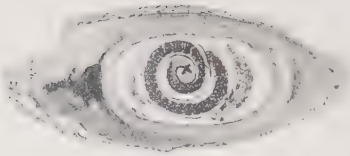

Fig. 1a.



Fig. 1b.

Fig. 2a.

Fig. 2b.

Fig. 3a.

Fig. 3b.

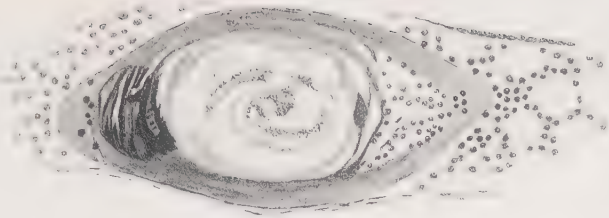

Fig. 6a.

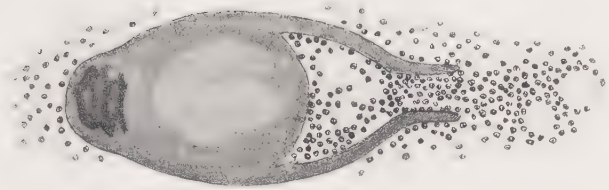

Fig. 6b.

Fig. 7a.

Fig. 7b.

ithographisch reproduciert.)

Fig. 8.

Fig. 9.

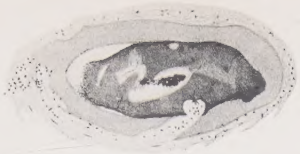

Fig. 11.

Fig. 12.

g. 10.

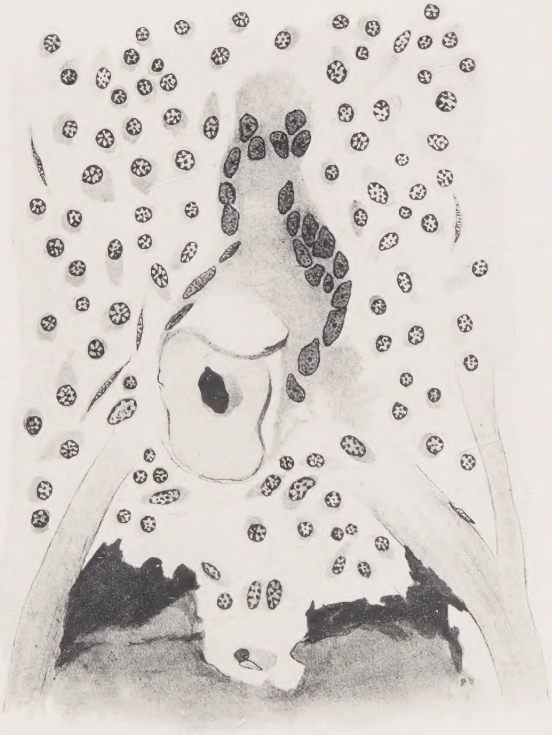

Fig. 13.

thographisch reproduciert.